



ACHONDROPLASIE-KOMPLIKATIONEN NACH ALTERSGRUPPE


Säuglinge und Kleinkinder (< 2 Jahre)



Die Grundlage für ein proaktives Management ist, dass man weiß, worauf man achten muss. Dies kann Komplikationen mildern und für realistische Erwartungen sorgen. Da Komplikationen im Säuglings- und Kleinkindalter eine spezielle medizinische Versorgung erfordern, ist es wichtig, dass Kinderärzte mit Spezialisten zusammenarbeiten, die Erfahrungen in Skelettdysplasien haben und Überweisungen zu den entsprechenden Experten ausstellen.¹

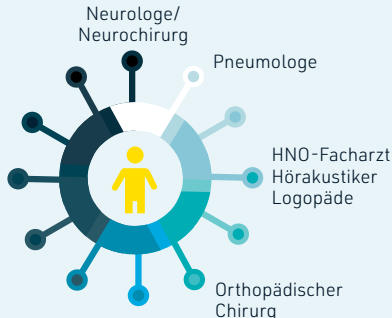
Angepasst aus Hoover-Fong J, Scott CI, Jones MC, 2020; Wright MJ, Irving MD, 2012; Ireland PJ et al., 2014 und Ireland PJ et al., 2011.¹⁻⁴ Dies sind mögliche Komplikationen – die Erfahrungen im Einzelfall können hiervon abweichen. Die Diagnostik und Behandlung muss nach klinischer Beurteilung erfolgen.

Mögliche Komplikation	Proaktive Überwachung	Facharzt
 Foramen-magnum-stenose ²	Klinische Beurteilung sowie Wachstums- und Entwicklungskontrolle anhand von krankheitsspezifischen Kurven und Tabellen; Schädel-Bildgebung ²	Neuroradiologe/Neurochirurg ²
 Schlafapnoe ^{1,2}	Polysomnography ^{1,2}	Neurochirurg bei zentraler Apnoe ² , Kinderpneumologe ¹ , HNO-Facharzt bei obstruktiver Apnoe ²
 Hydrozephalus ²	Regelmäßige Kontrolle anhand der occipital-frontalen Umfangskurven ²	Neurochirurg ²
 Verminderter Muskeltonus ¹	Untersuchung auf „Erschlaffungen“, Schwäche, anhaltende Spasmen der unteren Extremitäten, asymmetrische Reflexe oder Sperren oder Würgen beim Essen ¹	Kinderneurologe ¹
 Otitis media (OM) ²	Jährlicher Hörtest ¹ Eine wiederkehrende OM erfordert möglicherweise eine Adenotonsillektomie und das Einsetzen von Paukenröhrchen ³	HNO-Facharzt ² , Hörakustiker ¹ , Sprachtherapeut ⁴
 Kyphose ²	Klinische Kontrolle und Beratung zur Vermeidung von nicht unterstütztem Sitzen ²	Kinderorthopäde ¹



<10 %

Bei <10 % der Kinder ist eventuell **eine operative Erweiterung des Foramen magnum erforderlich**⁸



Literaturangaben: **1.** Hoover-Fong J, Scott CI, Jones MC; Committee on Genetics. Health supervision for people with achondroplasia. *Pediatrics*. 2020;145(6):e20201010. **2.** Wright MJ, Irving MD. Clinical management of achondroplasia. *Arch Dis Child*. 2012;97(2):129-134. **3.** Ireland PJ, Pacey V, Zankl A, Edwards P, Johnston LM, Savarirayan R. Optimal management of complications associated with achondroplasia. *Appl Clin Genet*. 2014;7:117-125. Published online June 24, 2014. **4.** Ireland PJ, McGill J, Zankl A et al. Functional performance in young Australian children with achondroplasia. *Dev Med Child Neurol*. 2011;(10):944-950. **5.** Ednick M, Tinkle BT, Phromchairak J, Egelhoff J, Amin R, Simakajornboon N. Sleep-related respiratory abnormalities and arousal pattern in achondroplasia during early infancy. *J Pediatr*. 2009;155(4):510-515. **6.** Pauli RM. Achondroplasia: a comprehensive clinical review. *Orphanet J Rare Dis*. 2019;14(1):1. **7.** Hecht JT, Francomano CA, Horton WA, Annegers JF. Mortality in achondroplasia. *Am J Hum Genet*. 1987;41(3):454-464. **8.** Matsushita T, Wilcox WR, Chan YY, et al. FGFR3 promotes synchondrosis closure and fusion of ossification centers through the MAPK pathway. *Hum Mol Genet*. 2009;18(2):227-240.


ACHONDROPLASIE-KOMPLIKATIONEN NACH ALTERSGRUPPE

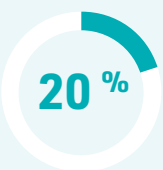Kleinkinder (2-4 Jahre)



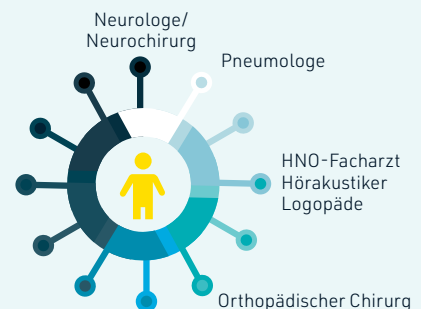
Wenn Kleinkinder zu sprechen und zu stehen beginnen, können weitere Komplikationen auffallen. Die Grundlage für ein proaktives Management ist, dass man weiß, worauf man achten muss. Dies kann Komplikationen mildern und für realistische Erwartungen sorgen.

Angepasst aus Wright MJ, Irving MD, 2012; Hoover-Fong J, Scott CI, Jones MC, 2020; Ireland PJ et al., 2014 und Ireland PJ et al., 2011.¹⁻⁴ Dies sind mögliche Komplikationen – die Erfahrungen im Einzelfall können hiervon abweichen. Die Diagnostik und Behandlung muss nach klinischer Beurteilung erfolgen.

Mögliche Komplikation	Proaktive Überwachung	Facharzt
 Foramen-magnum-stenose ¹	Wiederholung der Schädel-Bildgebung bei klinischen Anzeichen einer zervikalen Myelopathie, zentralen Apnoe oder Entwicklungsverzögerung ¹	Neuroradiologe/Neurochirurg ¹
 Schlafapnoe ¹	Wiederholte Polysomnographie bei Verschlimmerung des Schnarchens, pathologischer Müdigkeit tagsüber oder Verlangsamung des Entwicklungsprozesses ¹	HNO-Facharzt ¹ , Kinderpneumologe ² , Neurochirurg ¹
 Otitis media (OM) Beeinträchtigtes Hörvermögen ²	Jährlicher Hörtest ² Eine wiederkehrende OM erfordert möglicherweise eine Adenotonsillektomie und das Einsetzen von Paukenröhrchen ³	HNO-Facharzt ² , Hörakustiker ²
 Sprachschwierigkeiten ²	Durchführung eines Sprachtests nicht später als im Alter von 2 Jahren ²	Logopäde ⁴
 Kyphose ¹	Kontrolle auf Korrektur zur Hyperlordose beim Gehen ¹	Kinderorthopäde ¹
 Genu varum ²	Bei anhaltenden Schmerzen, Gangstörungen oder lateraler Abweichung ist eine Korrektur zu erwägen ^{1,2}	Orthopädischer Kinderchirurg ^{1,2}



Eine Leitungsschwerhörigkeit kann zur verzögerten Sprachentwicklung beitragen.² Probleme in Bezug auf eine **verzögerte Sprachentwicklung** wurden bei ca. 20 % der Kinder mit Achondroplasie berichtet¹



Literaturangaben: **1.** Wright MJ, Irving MD. Clinical management of achondroplasia. *Arch Dis Child.* 2012;97(2):129-134. **2.** Hoover-Fong J, Scott CI, Jones MC; Committee on Genetics. Health supervision for people with achondroplasia. *Pediatrics.* 2020;145(6):e20201010. **3.** Ireland PJ, Pacey V, Zankl A, Edwards P, Johnston LM, Savarirayan R. Optimal management of complications associated with achondroplasia. *Appl Clin Genet.* 2014;7:117-125. Published online June 24, 2014. **4.** Ireland PJ, McGill J, Zankl A et al. Functional performance in young Australian children with achondroplasia. *Dev Med Child Neurol.* 2011;(10):944-950. **5.** Hecht JT, Francomano CA, Horton WA, Annegers JF. Mortality in achondroplasia. *Am J Hum Genet.* 1987;41(3):454-464.

ACHONDROPLASIE-KOMPLIKATIONEN NACH ALTERSGRUPPE

Kinder (5-14 Jahre)



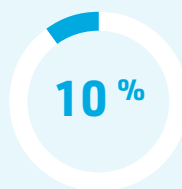Während der gesamten Kindheit ist es wichtig, auf otolaryngologische, respiratorische und orthopädische Beschwerden zu achten, da sie unbehandelt dazu führen können, dass sich das Erreichen von Entwicklungsmeilensteinen wie Sprache und Mobilität verzögert.¹

Angepasst aus Hoover-Fong J, Scott CI, Jones MC, 2020; Wright MJ, Irving MD, 2012; Ireland PJ et al., 2011; Hunter AGW et al., 1998 und Unger S et al., 2017.¹⁻⁵ Dies sind mögliche Komplikationen – die Erfahrungen im Einzelfall können hiervon abweichen. Die Diagnostik und Behandlung muss nach klinischer Beurteilung erfolgen.

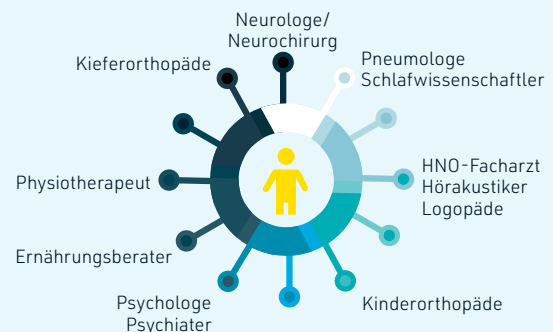
Mögliche Komplikation	Proaktive Überwachung	Facharzt
Schlafapnoe ²	Erwägung von wiederholten Polysomnographien bei Verschlimmerung des Schnarchens, pathologischer Müdigkeit tagsüber oder Verlangsamung des Entwicklungsprozesses ²	Pneumologe ¹ , HNO-Facharzt ² , Neurochirurg ²
Otitis media ²	Jährliche Gehöruntersuchung ¹ Bei Bedenken hinsichtlich der Sprachentwicklung ist eine Wiederholung der Untersuchung zu erwägen ²	HNO-Facharzt ¹ , Hörakustiker ¹ , Sprachtherapeut ³
Kieferorthopädische Probleme ¹	Untersuchung auf Fehlbiss, eng stehende Zähne, einen schmalen Oberkiefer und Kreuzbiss ⁴	Kieferorthopäde ¹
Lumbale Spinalstenose (10-14 Jahre) ²	Jährliche Überprüfung der tiefen Sehnenreflexe auf Asymmetrien oder gesteigerte Reflexe ¹	Kinderneurologe ² , Kinderorthopäde ²
Lumbale Hyperlordose ¹	Untersuchung auf Beugekontrakturen der Hüften ¹	Physiotherapeut oder Kinderorthopäde ¹
Genu varum ²	Überprüfung alle 1 bis 2 Jahre oder bei Problemen auch früher ¹ Bei anhaltenden Schmerzen, Gangstörungen oder lateraler Abweichung ist eine Korrektur zu erwägen ²	Kinderorthopäde ²
Übergewicht ¹	Gewichtskontrolle und Überprüfung von Essgewohnheiten ¹	Ernährungsberater ²
Psychosoziale Auswirkungen ²	Überprüfung der Sozialisation und Förderung der Selbstständigkeit ¹	Psychologe ⁵ , Psychiater ⁵

20 bis 54 %^{6,7}

Die **Apnoe (zentral oder obstruktiv)** ist eine der häufigsten Atemwegsbeschwerden bei Menschen mit Achondroplasie⁷



In einer Studie wurde festgestellt, dass 10 % der Kinder mit Achondroplasie **adipös** waren⁸



Literaturangaben: 1. Hoover-Fong J, Scott CI, Jones MC; Committee on Genetics. Health supervision for people with achondroplasia. *Pediatrics*. 2020;145(6):e20201010. 2. Wright MJ, Irving MD. Clinical management of achondroplasia. *Arch Dis Child*. 2012;97(2):129-134. 3. Ireland PJ, McGill J, Zankl A et al. Functional performance in young Australian children with achondroplasia. *Dev Med Child Neurol*. 2011;(10):944-950. 4. Hunter AG, Bankier A, Rogers JG, Sillence D, Scott CI Jr. Medical complications of achondroplasia: a multicentre patient review. *J Med Genet*. 1998;35(9):705-712. 5. Unger S, Bonafé L, Gouze E. Current care and investigational therapies in achondroplasia. *Curr Osteoporos Rep*. 2017;15(2):53-60. 6. Onodera K, Sakata H, Niikuni N, Nonaka T, Kobayashi K, Nakajima I. Survey of the present status of sleep-disordered breathing in children with achondroplasia Part I. A questionnaire survey. *Int J Pediatr Otorhinolaryngol*. 2005;69(4):457-461. 7. Afsharpaiman S, Sillence DO, Sheikvatan M, Ault JE, Waters K. Respiratory events and obstructive sleep apnea in children with achondroplasia: investigation and treatment outcomes. *Sleep Breath*. 2011;15(4):755-761. 8. Hecht JT, Hood OJ, Schwartz RJ, Hennessey JC, Bernhardt BA, Horton WA. Obesity in achondroplasia. *Am J Med Genet*. 1988;31(3):597-602.





ACHONDROPLASIE-KOMPLIKATIONEN NACH ALTERSGRUPPE

Jugendliche (15-18 Jahre)



Im Jugend- und Erwachsenenalter kann sich der Schwerpunkt ändern, da bestimmte Komplikationen und psychosoziale Probleme in den Vordergrund treten können.¹ Die Grundlage für ein proaktives Management ist, dass man weiß, worauf man achten muss.

Angepasst aus Wright MJ, Irving MD, 2012, Hoover-Fong, Scott CI, Jones MC, 2020, Ain MC et al., 2010, Unger et al., 2017.¹⁻⁴ Dies sind mögliche Komplikationen – die Erfahrungen im Einzelfall können hiervon abweichen. Die Diagnostik und Behandlung muss nach klinischer Beurteilung erfolgen.

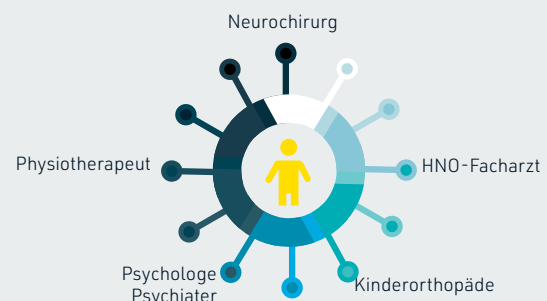
Mögliche Komplikation	Proaktive Überwachung	Facharzt
 Beeinträchtigt Hörvermögen ²	Jährliche Gehöruntersuchung ²	Hörakustiker ² , HNO-Arzt ²
 Spinalstenose ¹	Durchführung einer allgemeinen und neurologisch orientierten körperlichen Untersuchung. Kontrolle auf Anzeichen oder Symptome einer Nervenkompression und Überprüfung der tiefen Sehnenreflexe, des Tonus und der Sensibilität ²	Kinderorthopäde ¹ , Neurochirurg ¹
 Chronische Schmerzen ²	Untersuchung auf Schmerzen und ihre Auswirkungen auf den Alltag und körperliche Aktivitäten ²	Kinderorthopäde ³ , Physiotherapeut ³
 Psychosoziale Auswirkungen ¹	Überprüfung der sozialen Anpassung ²	Psychologe ⁴ , Psychiater ⁴

32 %

der Patienten in einer Studie erlebten eine Manifestation einer **symptomatischen Spinalstenose** bis zum Alter von 18 Jahren⁵

~16 %

Bei ca. 16 % der Personen im Alter von 10 bis 20 Jahren **treten Rückenschmerzen** auf⁶



Literaturangaben: 1. Wright MJ, Irving MD. Clinical management of achondroplasia. *Arch Dis Child*. 2012;97(2):129-134. 2. Hoover-Fong J, Scott CI, Jones MC; Committee on Genetics. Health supervision for people with achondroplasia. *Pediatrics*. 2020;145(6):e20201010. 3. Ain MC, Abdullah MA, Ting BL, et al. Progression of low back and lower extremity pain in a cohort of patients with achondroplasia. *J Neurosurg Spine*. 2010;13(3):335-340. 4. Unger S, Bonafé L, Gouze E. Current care and investigational therapies in achondroplasia. *Curr Osteoporos Rep*. 2017;15(2):53-60. 5. Fredwall SO, Steen U, de Vries O, et al. High prevalence of symptomatic spinal stenosis in Norwegian adults with achondroplasia: a population-based study. *Orphanet J Rare Dis*. 2020;15(1):123. Published 2020 May 25. 6. Hunter AG, Bankier A, Rogers JG, Sillence D, Scott CI Jr. Medical complications of achondroplasia: a multicentre patient review. *J Med Genet*. 1998;35(9):705-712.







ACHONDROPLASIE-KOMPLIKATIONEN NACH ALTERSGRUPPE



Erwachsene (ab 18 Jahren)

Im Erwachsenenalter können einige medizinische Komplikationen der Achondroplasie fortschreiten, sofern sie unbehandelt bleiben. Die medizinische Überwachung von Erwachsenen beinhaltet die Kontrolle und vorausschauende Anleitung auf der Basis der Patienten und ihrer Symptome.¹

Angepasst aus Hoover-Fong, Scott CI, Jones MC, 2020, Ain MC et al., 2010, Taşoğlu Ö et al., 2014, Fredwall SO et al., 2020, Hecht JT et al., 1988, Pauli RM, 2019 und Vivanti AJ et al., 2016.¹⁻⁷ Dies sind mögliche Komplikationen – die Erfahrungen im Einzelfall können hiervon abweichen. Die Diagnostik und Behandlung muss nach klinischer Beurteilung erfolgen.

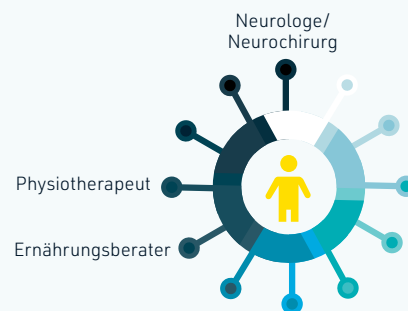
Mögliche Komplikation	Proaktive Überwachung	Facharzt
 Spinalstenose ²	Untersuchung auf Claudicatio, Blasenfunktionsstörungen, Schmerzen im Bein und in der Lendenwirbelsäule sowie Beinschwäche ²	Neurologe ² , Physiotherapeut ²
 Chronische Schmerzen ¹	Untersuchung auf Schmerzen und ihre Auswirkungen auf den Alltag und körperliche Aktivitäten ¹	Physiotherapeut ²
 Osteoporose ^{3,4}	Überwachung auf niedrige Knochendichte ³	Radiologe, Orthopäde ⁴
 Übergewicht ¹	Überprüfung von Gewichtskontrolle und Ernährung ¹	Ernährungsberater ⁵
 Kardiovaskuläre Komplikationen Hypertonie ⁶	Gewichtskontrolle. ¹ Blutdruckmessung im Rahmen der medizinischen Routineversorgung (ggf. Messung am Unterarm) ⁶	Im Rahmen der medizinischen Routineversorgung
 Geburtshilfe ⁷	Management spezieller Risiken im Zusammenhang mit Schwangerschaft und Geburt ⁷	Gynäkologe ⁷

40 bis 70 %

können **chronische Rückenschmerzen** haben⁴

20 bis 30 %

können eine **Spinalstenose** haben.⁴ Ferner kann ein, **Genu varum** Gelenkbelastungen und Schmerzen in Knie- und Sprunggelenken hervorrufen⁸



Literaturangaben: 1. Hoover-Fong J, Scott CI, Jones MC; Committee on Genetics. Health supervision for people with achondroplasia. *Pediatrics*. 2020;145(6):e20201010. 2. Ain MC, Abdullah MA, Ting BL, et al. Progression of low back and lower extremity pain in a cohort of patients with achondroplasia. *J Neurosurg Spine*. 2010;13(3):335-340. 3. Taşoğlu Ö, Sahin Onat Ş, Yenigün D, Doğan Aslan M, Nakipoğlu GF, Ozgirgin N. Low bone density in achondroplasia. *Clin Rheumatol*. 2014;33(5):733-735. 4. Fredwall SO, Maanum G, Johansen H, Snekkevik H, Savarirayan R, Lidal IB. Current knowledge of medical complications in adults with achondroplasia: a scoping review. *Clin Genet*. 2020;97(1):179-197. 5. Hecht JT, Hood OJ, Schwartz RJ, Hennessey JC, Bernhardt BA, Horton WA. Obesity in achondroplasia. *Am J Med Genet*. 1988;31(3):597-602. 6. Pauli RM. Achondroplasia: a comprehensive clinical review. *Orphanet J Rare Dis*. 2019;14(1):1. 7. Vivanti AJ, Cordier AG, Baujat G, Benachi A. Abnormal pelvic morphology and high cervical length are responsible for high-risk pregnancies in women displaying achondroplasia. *Orphanet J Rare Dis*. 2016;11(1):166. 8. Bacino CA. Achondroplasia. Wolters Kluwer. Available at: <https://www.uptodate.com/contents/achondroplasia>. (accessed August 2021).

Dieses Material ist nur für medizinisches Fachpersonal bestimmt.

© 2021 BioMarin International Ltd. Alle Rechte vorbehalten
EU-ACH-00178 September 2021

BOMARIN®